

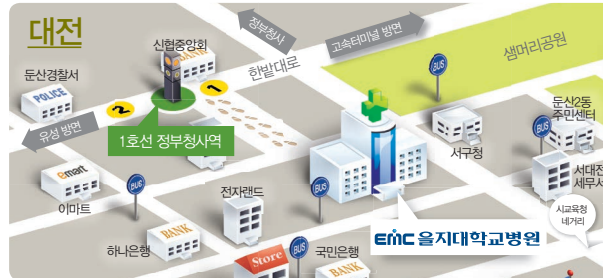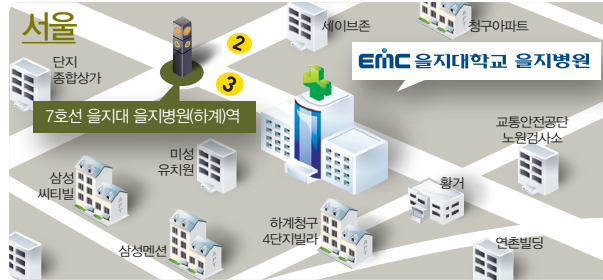
환자와 보호자를 위한 안내서

피부과 탈모 클리닉



EMC 을지대학교의료원

찾아오는 길



을지대학교 을지병원 | 02) 970-8280

을지대학교병원 | 042) 611-3037

홈페이지 | www.emc.ac.kr

통합콜센터 1899-0001

예약상담시간 평일 08:30~17:30, 토요일 08:30~12:30

EMC 을지대학교의료원 을지재단

을지대학교(대전캠퍼스) | 을지대학교(성남캠퍼스) | 을지대학교병원 |
 을지대학교 을지병원 | 을지대학교 강남을지병원 | 범석학술장학재단 |
 을지인력개발원 | 을지생명과학연구소 | 을지재단빌딩

탈모의 치료

남성형 탈모, 여성형 탈모의 치료를 위해서 미녹시딜 등의 바르는 약, 피나스테라이드 등의 먹는 약, 모발 이식술 등이 이용되고 있으며 원형 탈모증의 치료를 위해서는 국소 스테로이드 제제나 전신 스테로이드 제제 등이 이용되고 있습니다. 휴지기 탈모증은 원인이 제거되면 모발이 회복되므로 원인을 확인하고 치료하는 것이 중요합니다.

탈모 치료 장비

Dermoscopy


더모스코피(dermoscopy)는 확대경을 이용하여 병변의 표피, 표피-진피경계부, 상부 진피구조까지 관찰할 수 있는 비침습적인 진단 도구로 육안으로 보기 어려운 구조나 모발, 혈관의 관찰이 가능합니다.



피부과 탈모

탈모의 원인

탈모의 원인은 다양합니다. 대머리의 발생에는 유전적 원인과 남성 호르몬인 안드로겐(androgen)이 중요한 인자로 생각되고 있으며, 여성형 탈모에서도 일부는 남성형 탈모와 같은 경로로 일어나는 것으로 추정되고 있으나 임상적으로 그 양상에 차이가 있습니다. 원형 탈모증은 자가 면역 질환으로 생각되고 있습니다. 휴지기 탈모증은 내분비 질환, 영양 결핍, 약물 사용, 출산, 발열, 수술 등의 심한 신체적, 정신적 스트레스 후 발생하는 일시적인 탈모로 모발의 일부가 성장 기간을 다 채우지 못하고 휴지기 상태로 이행하여 탈락되어 발생합니다.



탈모 증상

남성형 탈모는 대머리의 가족력이 있는 사람에서 20대나 30대부터 모발이 점차 가늘어지며 탈모가 진행됩니다. 이마와 머리털의 경계선이 뒤로 밀리면서 양측 측두부로 M자 모양으로 이마가 넓어지며 머리 정수리 부위에도 탈모가 서서히 진행됩니다. 여성형 탈모는 남성형 탈모와 비교하여 이마 위의 모발선이 유지되면서 머리 중심부의 모발이 가늘어지고 머리 술이 적어지는 특징을 가집니다. 탈모의 정도가 약하여 남성형 탈모에서처럼 이마가 벗겨지고 완전한 대머리가 되는 경우는 드뭅니다.

원형 탈모증은 다양한 크기의 원형 또는 타원형의 탈모반(모발이 소실되어 점처럼 보이는 것)이 발생하는 점이 특징적입니다. 주로 머리에 발생하며, 드물게 수염, 눈썹이나 속눈썹에도 생길 수 있으며 증상 부위가 확대되면서 큰 탈모반이 형성되기도 합니다. 머리카락 전체가 빠지면 온머리 탈모증(전두 탈모증), 전신의 털이 빠지면 전신 탈모증이라 구분합니다.

휴지기 탈모증은 원인 자극 발생 후 2~4개월 후부터 탈모가 시작되어 전체적으로 머리술이 감소하게 되며 원인 자극이 제거되면 수개월에 걸쳐 휴지기 모발이 정상으로 회복됨에 따라 모발 탈락은 감소하게 됩니다.



탈모의 진단



각각의 특징적인 임상 양상으로 남성형 탈모, 여성형 탈모, 원형 탈모증을 진단할 수 있으며 휴지기 탈모증은 탈모의 원인을 찾는 노력이 중요합니다.



탈모의 검사

일반적으로 환자의 임상 양상과 병력을 통해 진단하게 됩니다. 영양 결핍증이나 내분비 질환 등 의심되는 원인 질환이 있을 때는 해당 질환을 찾아내기 위한 피검사 및 조직검사 시행하는 것이 필요합니다.